Hospital Universitario La Paz
SaludMadrid
Comunidad de Madrid

TRES INFECCIONES TÍPICAS EN CONSULTA: INFECCIONES FÚNGICAS, *MOLLUSCUM* Y VERRUGAS

Marta Feito Rodríguez
Servicio de Dermatología. Hospital universitario La Paz. Madrid

INFECCIONES COMUNES EN CONSULTA

HONGOS **VERRUGAS** **MOLLUSCUM**

MARTA FEITO RODRIGUEZ

HONGOS

MARTA FEITO RODRÍGUEZ

TIÑA CORPORIS / FACIEI

- Lesión única o múltiple
- Tiñas no inflamatorias
- Máculas o placas de disposición ANULAR con crecimiento contrífugo
- Borde eritematoso, sobreelevado, descamativo o vesiculoso
- Tendencia a la curación central

MARTA FEITO RODRÍGUEZ

MARTA FEITO RODRÍGUEZ

TIÑA CORPORIS /FACIEI

- Lesión única o múltiple
- Máculas o placas con crecimiento contrífugo, ANULARES
- Tiñas no inflamatorias
- Borde eritematoso, sobreelevado, descamativo o vesiculoso
- Tendencia a la curación central

TRATAMIENTO TÓPICO

- **Azoles tópicos**
- **Terbinafina tópica**

TRATAMIENTO ORAL

- **ITRACONAZOL**: 100 mg/d, 15 días, o 200 mg/d, 7 días
- **TERBINAFINA**: 250 mg/d, 4 semanas
- **GRISEOFULVINA**, de elección en tiñas pediátricas: 10 mg/kg/24 h o 5 mg/kg/12 horas

MARTA FEITO RODRIGUEZ

DIAGNÓSTICO DIFERENCIAL DE LAS LESIONES ANULARES

MARTA FEITO RODRÍGUEZ

TIÑA

MARTA FEITO RODRÍGUEZ

PITIRIASIS ROSADA DE GILBERT

- MEDALLÓN HERÁLDICO EN TRONCO (ÚNICO)

1-4 semanas

- LESIONES ERITEMATO – DESCAMATIVAS EN ÁRBOL DE NAVIDAD

MARTA FEITO RODRÍGUEZ

PITIRIASIS ROSADA DE GILBERT

- MEDALLÓN HERÁLDICO EN TRONCO (ÚNICO)

1-4 semanas

- **LESIONES ERITEMATO – DESCAMATIVAS EN ÁRBOL DE NAVIDAD**

MARTA FEITO RODRÍGUEZ

MARTA FEITO RODRÍGUEZ

Clin Dermatol. 2010 Sep-Oct;28(5):497-501.

Pityriasis rosea and herpesviruses: facts and controversies.

Rebora A, Drago F, Broccolo F.

Source

Section of Dermatology, University of Genoa, Genova, Italy.
rebdermo@unige.it

Abstract

Pityriasis rosea is an acute exanthem with many clinical and epidemiologic features of an infectious disease. To date, **human herpesvirus (HHV)-6 and HHV-7** appear to be the most indicted culprits, and the evidence in favor of this hypothesis and the controversial results produced elsewhere are discussed. The complex pathophysiology of HHV-6 and HHV-7 infection, their diffusion in the population at large, the difficulties of understanding whether the infection is still latent or is clinically manifest, and well as whether pityriasis rosea depends on a reinfection or on a viral reactivation, all make the issue extremely difficult to study and understand.

MARTA FEITO RODRÍGUEZ

SIFILIS 2ª

MARTA FEITO RODRÍGUEZ

ECCEMA NUMULAR

- Lesiones bien delimitadas
- Vesículas en los bordes, exudación y costras
- Número: >1 placa, simétricas, bilaterales
- Localización: extremidades, tronco

MARTA FEITO RODRÍGUEZ

¡¡PISTA!!

XEROSIS

RINITIS



D ATÓPICA

ASMA

MARTA FEITO RODRÍGUEZ

- Curso crónico, recidivante y resistente al tratamiento
- Corticoides tópicos (en oclusiva) +/- antibioterapia tópicos
- Corticoides sistémicos

MARTA FEITO RODRÍGUEZ

GRANULOMA ANULAR

- Forma ANULAR
- Lesión única o varias lesiones (escasas)
- Dorso pies y manos, MMSS y MMII
- Borde levemente ROSADO O color PIEL, INDURADO, SOBREELEVADO
- Superficie NO DESCAMATIVA
- Asintomática

MARTA FEITO RODRÍGUEZ

GRANULOMA ANULAR

- Forma ANULAR
- Lesión única o escasas lesiones
- Dorso pies y manos, MMSS y MMII
- Borde levemente ROSADO o color PIEL, INDURADO, SOBREELEVADO
- Superficie NO DESCAMATIVA
- Asintomática

MARTA FEITO RODRÍGUEZ

DIABETES

KNOW THE SYMPTOMS

If you have any of these symptoms, see your doctor. For more information about diabetes call Eli Lilly and Company at 1-800-545-5979 or Boehringer Mannheim Corporation at 1-800-858-8072.

Provided as an educational service by Eli Lilly and Company and Boehringer Mannheim Corporation

60-HI-3327-2 1006162705B COPYRIGHT © 1998, ELI LILLY AND COMPANY. ALL RIGHTS RESERVED. PRINTED IN USA.
233-6813-0696 © 1998 BOEHRINGER MANNHEIM CORPORATION

MARTA FEITO RODRÍGUEZ

¿TRATAMIENTO?

- Ninguno
- Corticoides tópicos

MARTA FEITO RODRÍGUEZ

ERITEMA EXUDATIVO MULTIFORME

- LESIÓN EN DIANA CON ZONAS CONCÉNTRICAS DE TRES CAMBIOS DE COLOR Y/O TEXTURA
- INICIO BRUSCO
- DISTRIBUCIÓN SIMÉTRICA Y ACRAL (dorso manos y pies, rodillas, codos, cara)
- PRURIGINOSA

MARTA FEITO RODRÍGUEZ

MARTA FEITO RODRÍGUEZ

- ✓ AUTOLIMITADO
- ✓ EN OCASIONES RECURRENTE

MARTA FEITO RODRÍGUEZ

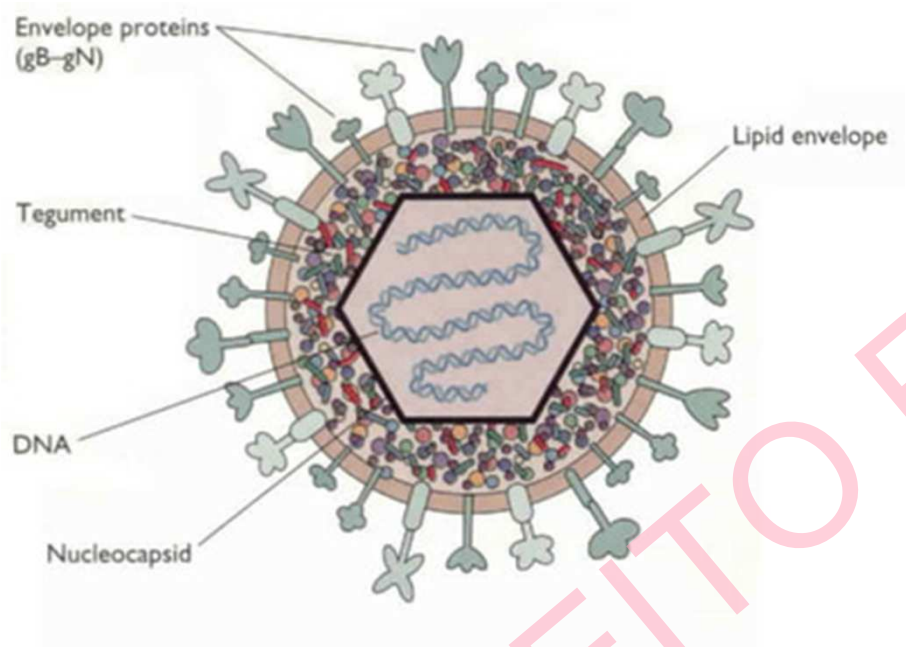

DATO IMPORTANTE:

¡¡PRECEDIDO DE HERPES SIMPLE PRIMARIO O RECIDIVANTE!!

MARTA FEITO RODRIGUEZ

¿TRATAMIENTO?

- Antihistamínicos
- Corticoides tópicos y/o sistémicos
- Aciclovir al inicio del cuadro
- **Profilaxis continua con aciclovir oral**

MARTA FEITO RODRÍGUEZ

NO INFLAMATORIAS

INFLAMATORIAS

TIÑAS DEL CUERO CABELLUDO

MARTA FEITO RODRÍGUEZ

TINEA CAPITIS NO INFLAMATORIA

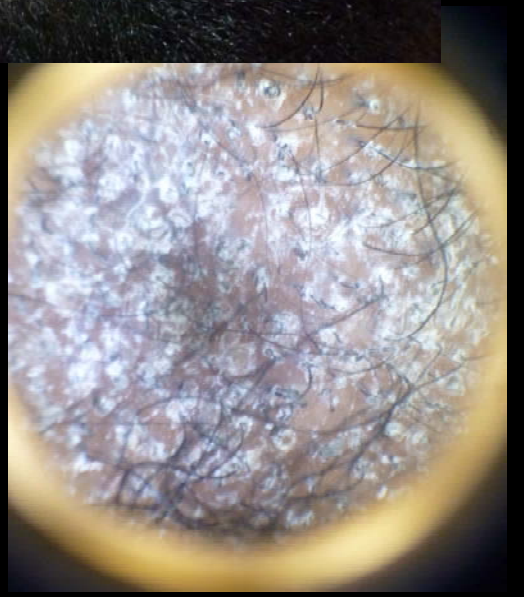

MARTA FEITO RODRÍGUEZ

MARTA FEITO RODRÍGUEZ

Tinea capitis no inflamatoria

Claves diagnósticas:

- Parches descamativos grises sin inflamación
- Afectación de todos los pelos infectados de la placa

M. canis, M. audouinii

MARTA FEITO RODRÍGUEZ

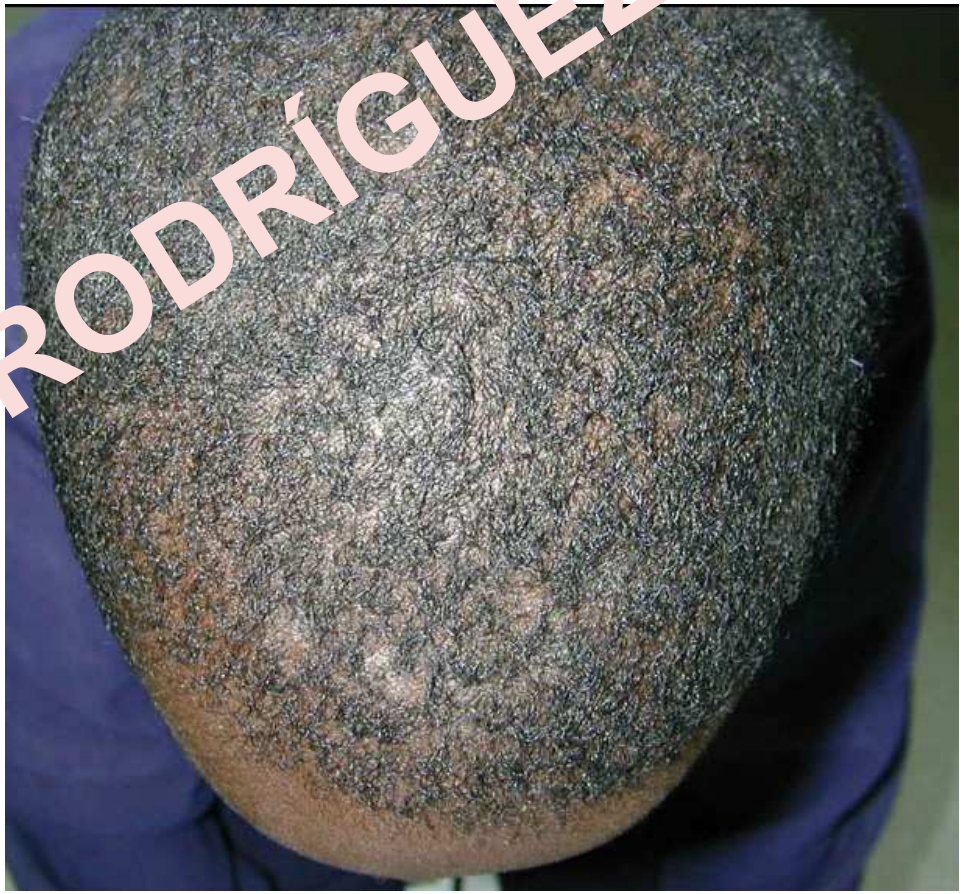

MARTA FEITO RODRÍGUEZ

Tinea capitis inflamatoria

Claves diagnósticas:

- Intensa inflamación
- Eritema, edema, pústulas, costras, alopecia.
- Signo espumadera, absceso
- Fiebre, dolor, adenopatías

T. Verrucosum, T mentagrophytes, M. Canis

MARTA FEITO RODRÍGUEZ

CASO CLÍNICO

Nawal, 14 años

- 4 hija de una familia de origen marroquí, de 7 hijas.
- Usa hiyab
- Lesiones en cuero cabelludo de al menos 7 meses de evolución

MARTA FEITO RODRÍGUEZ

MARTA FEITO RODRÍGUEZ

MARTA FEITO RODRÍGUEZ

Cultivo a las 3 semanas: Trychophyton violaceum

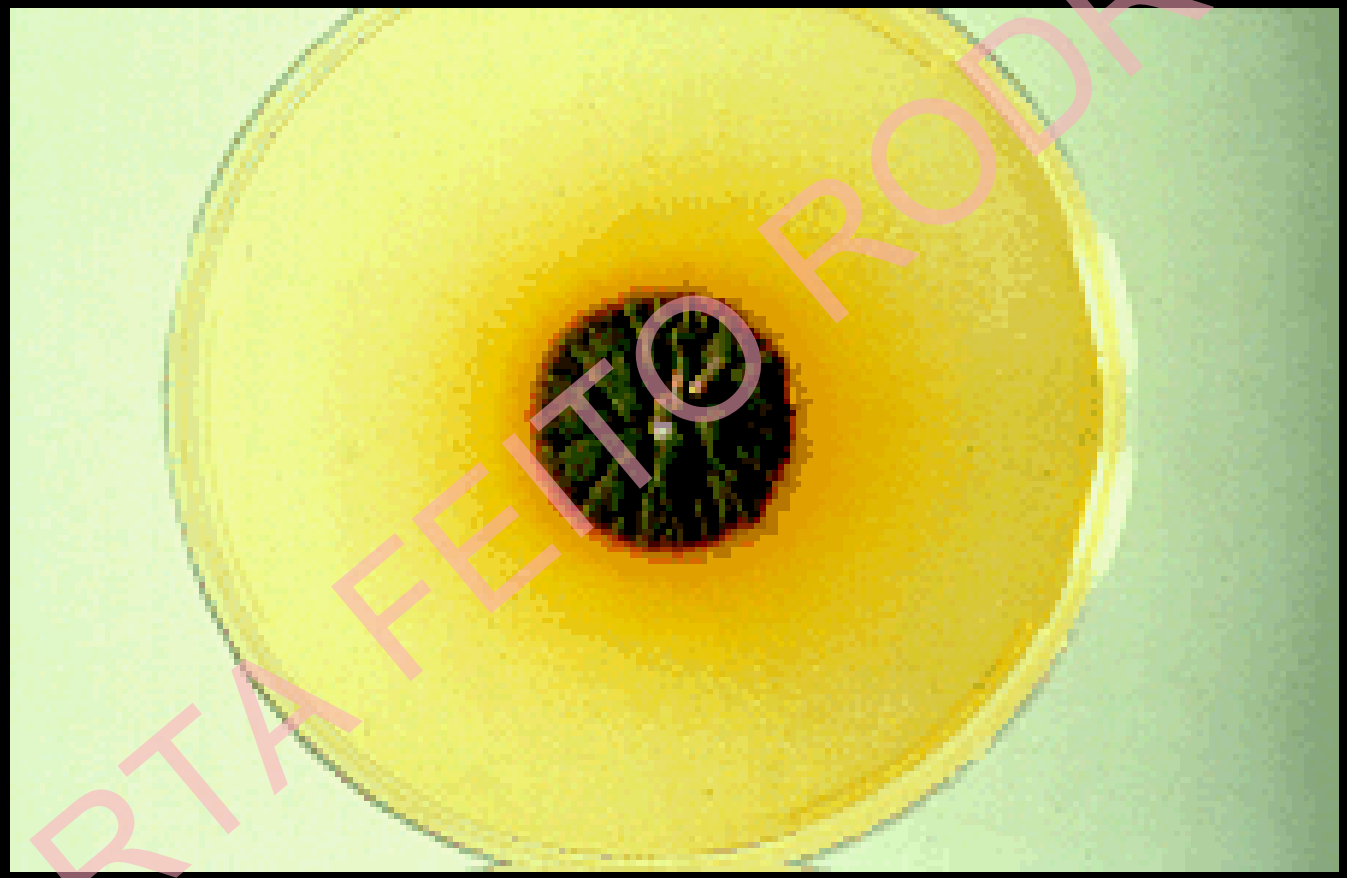

MARTA FEITO RODRÍGUEZ

TRATAMIENTO DE LA TIÑA CAPITIS

- Higiene
- Descostrado (formas inflamatorias)
- Antibióticos orales y/o tópicos (formas inflamatorias)
- Tratamiento con antifúngicos tópicos para evitar contagio
- ¿Absentismo escolar una semana?

- Itraconazol 100 mg/día en niños de más de 20 kg
- Itraconazol 100 mg/48 horas en menores de 20 kg
- Terbinafina 250 mg en mayores de 40 kg, 125 mg en niños de menor peso

- Griseofulvina**

Adultos: 0,5 a 1 g al día, repartidos en 2-4 tomas. El tratamiento se debe mantener durante semanas o meses.

Niños: 10 mg-15 mg por kg de peso y por día en una sola toma ó 5 mg por kg de peso, cada 12 horas. Dosis máxima de 1 g al día.
Se absorbe mejor después de ingerir alimentos ricos en grasa (como queso o leche entera, mantequilla)

** única aprobada por la FDA

MARTA FEITO RODRÍGUEZ

3 MESES DE TRATAMIENTO CON GRISEOFULVINA

MARTA FEITO RODRÍGUEZ

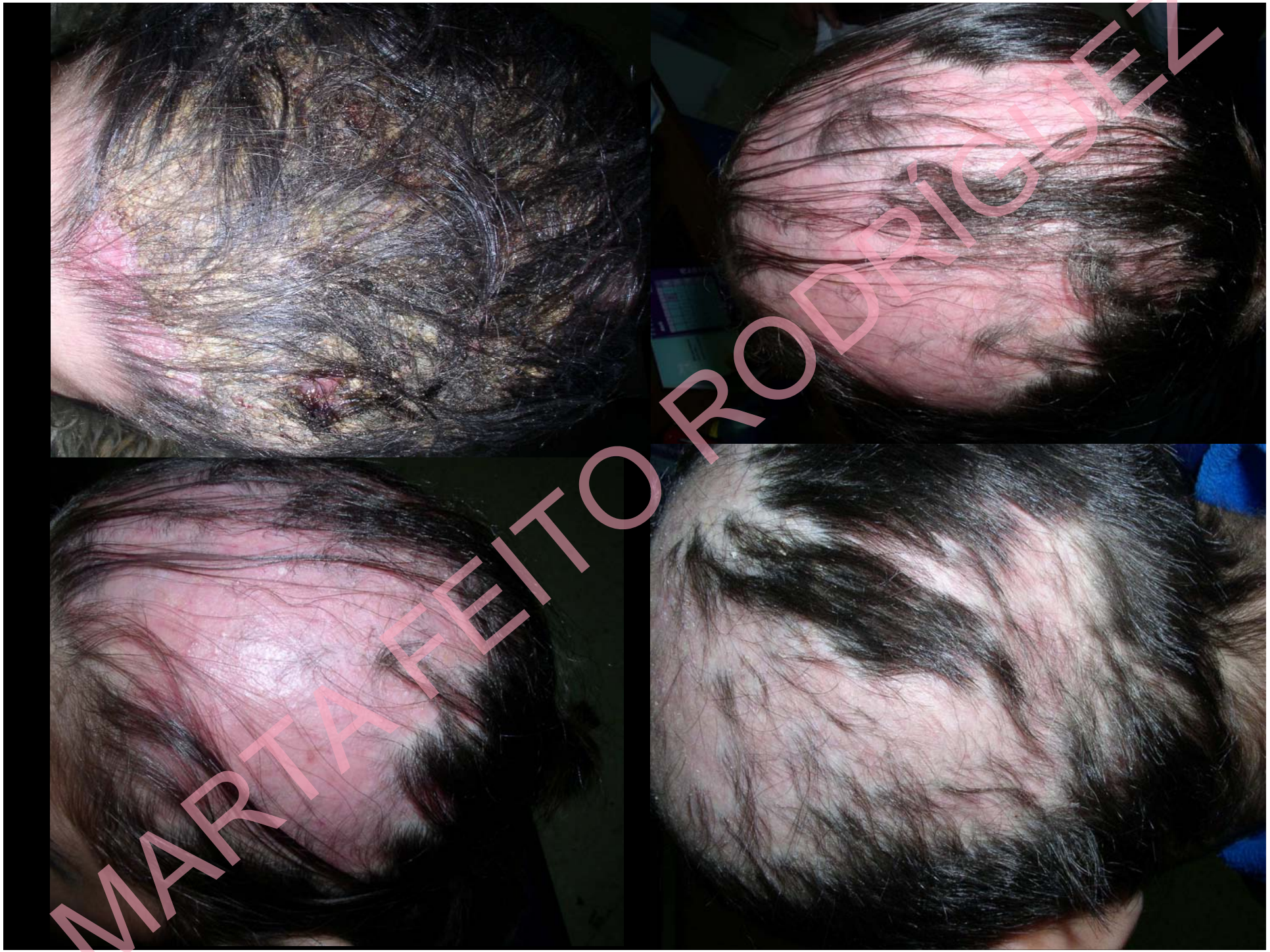

MARTA FEITO RODRIGUEZ

VERRUGAS

MARTA FEITO RODRÍGUEZ

MARTA FEITO RODRÍGUEZ

MARTA FEITO RODRÍGUEZ

1. Edad paciente
2. Sitio de infección
3. Tamaño
4. Número
5. Tipo de verruga
6. Estado inmunológico
7. Disponibilidad del tratamiento y coste
8. Opinión del paciente

MARTA FEITO RODRÍGUEZ

MANEJO TERAPÉUTICO

VERRUGAS VIRALES

- OBSERVACIÓN
- CRIOTERAPIA
- IMIQUIMOD
- TRETINOÍNA TÓPICA
- SUPLEMENTOS ZN
- BLEOMICINA INTRALESIONAL
- QUERATOLÍTICOS
- HIPERTERMIA LOCAL
- CÁNDIDA INTRALESIONAL
- CIDOFOVIR TÓPICO O INTRALESIONAL
- DERIVADOS DEL ÁRBOL DEL TÉ
- PODOFILOTOXINA

MARTA FEITO RODRÍGUEZ

MANEJO TERAPÉUTICO

VERRUGAS VIRALES

- OBSERVACIÓN
- CRIOTERAPIA
- IMIQUIMOD
- TRETINOÍNA TÓPICA
- SUPLEMENTOS ZN
- BLEOMICINA INTRALESIONAL
- QUERATOLÍTICOS (“ANTIVERRUGAS”)
- HIPERTERMIA LOCAL
- CÁNDIDA INTRALESIONAL
- CIDOFOVIR TÓPICO O INTRALESIONAL
- DERIVADOS DEL ÁRBOL DEL TÉ
- PODOFILOTOXINA

MÉTODOS DESTRUCTIVOS LOCALES

MARTA FEITO RODRÍGUEZ

¿CÓMO APLICAR BIEN UN QUERATOLÍTICO?

1 LIMAR O CURETEAR LA SUPERFICIE

2 APLICAR QUERATOLÍTICO TODAS LAS NOCHES

3 COLOCAR ESPARADRAPO ENCIMA

MARTA FEITO RODRÍGUEZ

MARTA FEITO RODRÍGUEZ

MANEJO TERAPÉUTICO

OBSERVACIÓN

CRIOTERAPIA

IMIQUIMOD

DERIVADOS DEL ÁRBOL DEL TÉ

SUPLEMENTOS ZN

BLEOMICINA INTRALESIONAL

VARIAS VERRUGAS
LOCALIZACIÓN PERIUNGUEAL

MARTA FEITO RODRÍGUEZ

MANEJO TERAPÉUTICO

OBSERVACIÓN

CRIOTERAPIA

IMIQUIMOD

TRETINOÍNA TÓPICA

SUPLEMENTOS ZN

BLEOMICINA INTRALESIONAL

VERRUGAS PLANAS

MARTA FEITO RODRÍGUEZ

MANEJO TERAPÉUTICO

- OBSERVACIÓN
- CRIOTERAPIA
- IMIQUIMOD
- TRETINOÍNA TÓPICA
- SUPLEMENTOS ZN
- BLEOMICINA INTRALESIONAL
- QUERATOLÍTICOS
- HIPERTERMIA LOCAL
- CÁNDIDA INTRALESIONAL
- CIDOFOVIR TÓPICO O INTRALESIONAL
- DERIVADOS DEL ÁRBOL DEL TÉ
- PODOFILOTOXINA

ÚLTIMO ESCALÓN TERAPÉUTICO
VERRUGAS RECALCITRANTES A TRATAMIENTOS (INMUNODEPRIMIDOS)
ALTO PRECIO

MARTA FEITO RODRÍGUEZ

Substantial Effect of Topical Cidofovir 1% on Recalcitrant Warts in a Renal-Transplanted Adolescent: A Case Report

Prior to debulking-CDV treatment | 24 months after debulking-CDV treatment

Curetaje + Cidofovir 1% crema/noches/oclusiva, 5 días seguidos de un descanso de 10 días.
2 ciclos de tratamiento.

Transplantation • Volume 91, Number 7, April 15, 2011

MARTA FEITO RODRIGUEZ

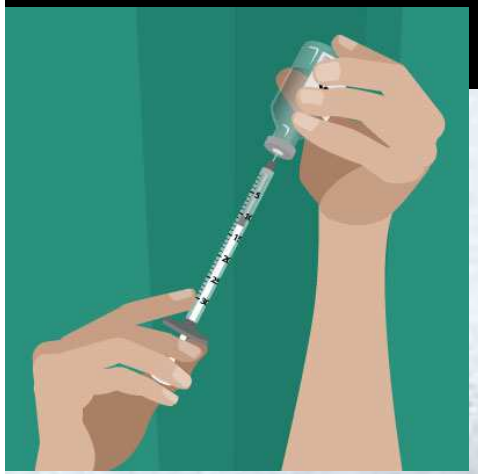

Verruga vulgar de 1 año de evolución, sin respuesta a tópicos, crioterapia, curetaje, etc..

Cidofovir intralesional

MARTA FEITO RODRIGUEZ

10 días después....
MARTA FEITO RODRÍGUEZ

Gabriel, 8 años

Trasplantado renal con tratamiento inmunosupresor. Verrugas plantares refractarias a tratamiento

Cidofovir crema

MARTA FEITO RODRIGUEZ

MOLLUSCUM

MARTA FEITO RODRÍGUEZ

MARTA FEITO RODRÍGUEZ

MARTA FEITO RODRÍGUEZ

MARTA FEITO RODRÍGUEZ

PEDIATRICS®

OFFICIAL JOURNAL OF THE AMERICAN ACADEMY OF PEDIATRICS

Recognizing and Managing Eczematous Id Reactions to Molluscum Contagiosum Virus in Children

Elena Netchiporouk and Bernard A. Cohen

Pediatrics 2012;129;e1072; originally published online March 12, 2012;
DOI: 10.1542/peds.2011-1054

MARTA FEITO RODRÍGUEZ

MOLLUSCUM CONTAGIOSUM

STUDY

ONLINE FIRST

Experience With Molluscum Contagiosum and Associated Inflammatory Reactions in a Pediatric Dermatology Practice

The Bump That Rashes

Emily M. Berger, MD; Seth J. Orlow, MD, PhD; Rishi R. Patel, MD; Julie V. Schaffer, MD

Objective: To investigate the frequency, epidemiology, clinical features, and prognostic significance of inflamed molluscum contagiosum (MC) lesions, molluscum dermatitis, reactive papular eruptions resembling Gianotti-Crosti syndrome, and atopic dermatitis in patients with MC.

Design: Retrospective medical chart review.

Setting: University-based pediatric dermatology practice.

Patients: A total of 696 patients (mean age, 5.5 years) with molluscum.

Main Outcome Measures: Frequencies, characteristics, and associated features of inflammatory reactions to MC in patients with and without atopic dermatitis.

Results: Molluscum dermatitis, inflamed MC lesions, and Gianotti-Crosti syndrome–like reactions (GCLRs) occurred in 270 (38.8%), 155 (22.3%), and 34 (4.9%) of the patients, respectively. A total of 259 patients (37.2%) had a history of atopic dermatitis. Individuals with atopic dermatitis had higher numbers of MC lesions ($P<.001$) and an increased likelihood of molluscum dermatitis (50.6% vs 31.8%; $P<.001$). In patients with molluscum dermatitis, numbers of MC lesions increased during the next 3 months in 23.4% of those treated with a topical corticosteroid and 33.3% of those not treated with a topical corticosteroid, compared with 16.8% of patients without dermatitis. Patients with inflamed MC lesions were less likely to have an increased number of MC lesions over the next 3 months than patients without inflamed MC lesions or dermatitis (5.2% vs 18.4%; $P<.03$). The GCLRs were associated with inflamed MC lesion ($P<.001$), favored the elbows and knees, tended to be pruritic, and often heralded resolution of MC. Two patients developed unilateral laterothoracic exanthem–like eruptions.

Conclusions: Inflammatory reactions to MC, including the previously underrecognized GCLR, are common. Treatment of molluscum dermatitis can reduce spread of MC via autoinoculation from scratching, whereas inflamed MC lesions and GCLRs reflect cell-mediated immune responses that may lead to viral clearance.

Arch Dermatol. 2012;148(11):1257-1264.
Published online August 20, 2012.
doi:10.1001/archdermatol.2012.2414

MARTA FEITO RODRIGUEZ

MOLLUSCUM CONTAGIOSUM

A

MOLLUSCUM "INFLAMADOS"

- 22% pacientes
- Eritema, edema, pústulas
- Frecuencia igual en pacientes con/sin historia de DA
- La "inflamación" suele conducir a la resolución de los moluscos afectados, pero también de los moluscos que no desarrollan clínicamente inflamación

B

DERMATITIS POR MOLLUSCUM

- 39% pacientes. Eccema alrededor de los moluscos, difuso o numular. Prurito importante
- Mayor frecuencia en pacientes con historia de DA
- Suele haber número elevado de moluscos
- En el seguimiento a corto plazo, mayor tendencia a incrementarse el número de lesiones de molusco en los **no** tratados con corticoide

C

REACCIÓN GIANNOTI-CROSTI LIKE

- 5% pacientes. Lesiones tipo Giannoti Crosti separadas de los moluscos, en superficies extensoras de extremidades. ¡Prurito!
- Frecuencia igual en pacientes con/sin historia de DA
- Asociación con moluscos "inflamados".
- Es un dato de buen pronóstico. Predice la resolución de los moluscos

MARTA FEITO RODRÍGUEZ

¿Y qué hacemos con la infección por molluscum contagiosum?

MARTA FEITO RODRÍGUEZ

OPCIONES

NO HACER NADA

CURETAJE o EXTRACCIÓN CON PINZAS

TRATAMIENTO TÓPICO:

- KOH
- PODOFILOTOXINA
- ~~IMIQUIMOD~~

TRATAMIENTO ORAL: CIMETIDINA

SEDACIÓN y CURETAJE / EXTRACCIÓN CON PINZAS EN CASOS ESPECIALES

+

ANTIBIÓTICOS TÓPICOS Y/O TRATAMIENTO CORTO CON CORTICOIDES TÓPICOS

MARTA FEITO RODRÍGUEZ

MARTA FEITO RODRÍGUEZ

MARTA FEITO RODRÍGUEZ

Cuidado con la aplicación, intentando no producir demasiada irritación. Aún así, ojo zonas “delicadas”

HIDRÓXIDO POTASIO 5%

1 VEZ AL DÍA, DEJAR 2-3 MINUTOS

4-6 DÍAS (HASTA QUE APAREZCA IRRITACIÓN)

MOLUSCOS DESAPARECEN EN UNAS SEMANAS

HIDRÓXIDO POTASIO 10%

MARTA FEITO RODRÍGUEZ

IMIQUIMOD Y MOLLUSCUM CONTAGIOSUM

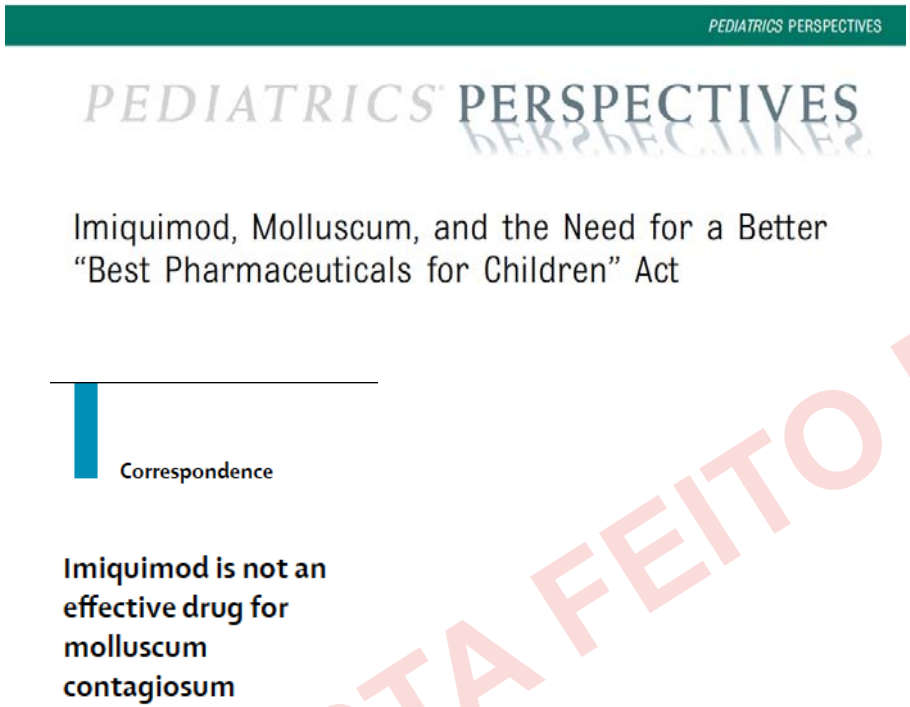
PEDIATRICS PERSPECTIVES

PEDIATRICS PERSPECTIVES

Imiquimod, Molluscum, and the Need for a Better "Best Pharmaceuticals for Children" Act

Correspondence

Imiquimod is not an effective drug for molluscum contagiosum

MARTA FEITO RODRÍGUEZ

1 INEFICACIA FRENTE A PLACEBO

2 ATENCIÓN A EFECTOS ADVERSOS SI APLICACIÓN EXTENSA O EN ÁREAS OCLUÍDAS

Katz KA. Lancet 2014; Katz KA, Swetman GL. Pediatrics 2013

Hospital Universitario
La Paz
SaludMadrid
Comunidad de Madrid