Hospital Universitario La Paz
SaludMadrid
Comunidad de Madrid

HEMANGIOMAS

Marta Feito Rodríguez
Servicio de Dermatología. Hospital universitario La Paz. Madrid

Hemangiomas infantiles

MARTA FEITO RODRÍGUEZ

TUMORES VASCULARES EN LA INFANCIA

1. UNO DE LOS PRINCIPALES MOTIVOS DE CONSULTA EN DERMATOLOGÍA PEDIÁTRICA (ESTRÉS EN LOS PADRES)

2. TERMINOLOGÍA CLÁSICA: CONFUSA Y OBSOLETA

- ANGIOMA TUBEROSO
- ANGIOMA CAVERNOSO
- NEVUS FLAMMEUS
- MANCHA VINO DE OPORTO

3. DIAGNÓSTICO INCORRECTO Y TRATAMIENTO INADECUADO

TUMORES VASCULARES EN LA INFANCIA

- Los hemangiomas son proliferaciones benignas de tejido endotelial, y constituyen los tumores más frecuentes del periodo neonatal.
- Realmente la terminología clásica resultaba muy confusa, y el término hemangioma se empleó con frecuencia para denominar una amplia variedad de anomalías vasculares, entre las que se incluían las malformaciones vasculares.
- Por tanto, este término pasó a emplearse de forma genérica para describir las lesiones vasculares, ya fueran congénitas o adquiridas, sin hacer distinciones en su comportamiento biológico.

MARTA FEITO RODRÍGUEZ

Hemangiomas	Nomenclatura antigua	Malformaciones vasculares
Superficial	Angioma fresa/ angioma capilar/ antojo	
Profundo Mixto	Angioma cavernoso/ angioma tuberoso	Venosa
	Mancha salmó/ beso del ángel nevus de Unna/ angioma nuca/ nevus telangiectático	Capilar
	Mancha vino de Oporto/ nevus flammeus	Capilar
Profundo	Linfangiohemangioma	Linfática

MARTA FEITO RODRÍGUEZ

HEMANGIOMA INFANTIL

≠

MALFORMACIÓN VASCULAR

MARTA FEITO RODRÍGUEZ

1 INICIO DE LAS LESIONES

2 EVOLUCIÓN

3 APARIENCIA CLÍNICA

MARTA FEITO RODRÍGUEZ

TUMORES VASCULARES EN LA INFANCIA

HEMANGIOMAS (TUMORES BENIGNOS)	MALFORMACIONES VASCULARES (HAMARTOMAS)
Predominio en niñas	Predominio en niños
Aparecen en la 2ª-3ª semana vida	Congénitos
Rojo intenso	Color apagado
Consistencia firme, gomosa	Consistencia blanda
Fase proliferativa	Crecimiento proporcional
Involución espontánea	No involucionan

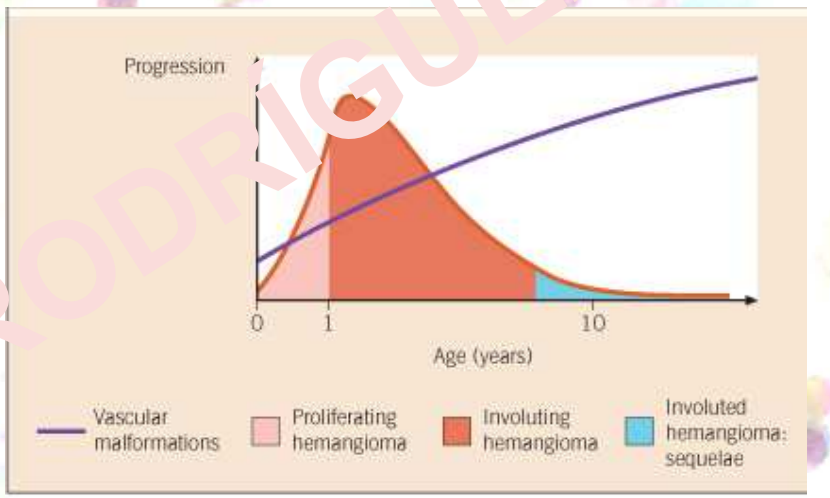

Plast Reconstr Surg. 1982 Mar;69(3):412-22.

Hemangiomas and vascular malformations in infants and children: a classification based on endothelial characteristics.

Mulliken JB, Glowacki J.

¡¡¡APARIENCIA CLÍNICA E HISTORIA NATURAL!!!

MARTA FEITO RODRÍGUEZ

TUMORES VASCULARES EN LA INFANCIA

Tumores

- Hemangioma de la infancia ("angioma en fresa")
- Hemangioma congénito rápidamente involutivo (RICH)
- Hemangioma congénito no involutivo (NICH)
- Angioma en penacho (angioblastoma de Nakagawa)
- Hemangioendotelioma kaposiforme
- Granuloma piogénico

Malformaciones

- Capilar (mancha en vino de Oporto) ("angioma plano")
- Venosa ("angioma cavernoso")
- Linfática
- Arteriovenosa
- Malformación capilar-linfática-venosa (Sd. Klippel-Trenaunay)
- Cutis marmorata telangiectásica congénita
- Malformaciones glomovenosas (glomangiomas y glomangiomatosis)

MARTA FEITO RODRÍGUEZ

HEMANGIOMA INFANTIL

MARTA FEITO RODRÍGUEZ

HEMANGIOMAS INFANTILES

1
- Tumores **benignos** más frecuentes de la infancia: 1-3% RN, 10% de los menores de 1 año.
- 5% en todos los niños de **raza blanca**

2
- Más frecuentes en **prematuros y BPEG** (incidencia del 22% en los prematuros con menos de 1000 gr al nacimiento)

3
- Sexo **femenino** (3:1 ó 5:1), sobre todo **segmentarios**
- **Cabeza y cuello** > tronco > extremidades

4
- Incidencia incrementada (21%) en niños en cuyo embarazo fueron sometidos a **biopsia de vellosidades coriónicas** (semanas 9-12)

5
- **Esporádicos**
- Casos familiares (AD)

MARTA FEITO RODRÍGUEZ

HEMANGIOMAS INFANTILES

La mayor parte se observan en las primeras semanas de vida, y en total se observan en un 10-12% de los lactantes en el primer año de vida, sin embargo, solo se ven en un 1-3% de los RN. Son más frecuentes en los prematuros y se observan hasta en un 23-30% de los lactantes con un peso al nacer de entre 1000-1500 gramos. Son más frecuentes en niñas, y es en ellas donde se ha observado con una frecuencia superior un tipo grave de hemangioma complicado con frecuencia 7:1. Además, su incidencia es 3 veces superior en lactantes en cuya gestación se tomaron muestras de vellosidades coriónicas, en comparación con los nacidos tras gestaciones en las que no hubo ninguna instrumentación, o sólo amniocentesis.

Aunque los hemangiomas infantiles se presentan generalmente de forma esporádica, unos autores encontraron en un estudio una incidencia de aparición de casos familiares del 10%; se ha descrito la rara aparición de hemangiomas infantiles en seis familias con patrón AD. Algunas de estas familias incluían también miembros que padecían malformaciones vasculares.

MARTA FEITO RODRIGUEZ

HISTORIA NATURAL

Fase naciente

- 1/3 RN: lesión precursora
- La mayoría inicia su crecimiento en las **3 ó 4 primeras semanas**

MARTA FEITO RODRÍGUEZ

HISTORIA NATURAL

Fase naciente

- Los hemangiomas infantiles no suelen estar presentes al nacer. La lesión precursora suele presentarse en forma de una mácula rosada o azulada con aspecto de magulladura, que puede simular una malformación capilar o se interpreta como algo traumático; una telangiectasia rosada con un halo blanquecino alrededor, o incluso una pequeña erosión o ulceración. En alguna ocasión se puede ver un HI presente desde el nacimiento.
- (La mayor parte de los hemangiomas infantiles posee una forma de presentación y un patrón de crecimiento típicos. Las lesiones precursoras (fase naciente) se presentan como telangiectasias rodeadas de un borde pálido, máculas rosadas y manchas azuladas con aspecto de magulladuras, que pueden remedar una malformación capilar, por lo que es necesario un seguimiento estrecho para confirmar el diagnóstico.)

Imagen: Hemangioma incipiente, remarcar actitud expectante, si no es necesario el tratamiento.

MARTA FEITO RODRÍGUEZ

HISTORIA NATURAL

Fase proliferativa

- Fase de crecimiento rápido: 3-6 meses
- Fase de crecimiento más lenta
- Tamaño máximo a los 9-12 meses de edad

MARTA FEITO RODRÍGUEZ

HISTORIA NATURAL

Fase proliferativa

- En los primeros meses de vida, la fase proliferativa es la predominante. Habitualmente, crecen durante un periodo de varios meses, que en las lesiones profundas puede prolongarse un año. En esta fase el hemangioma puede aumentar su temperatura y presentar una consistencia más dura.
- La fase de crecimiento rápido suele durar unos 2 a 4 meses, de manera que a los 4 meses los hemangiomas ya han alcanzado el 80% de su crecimiento en la mayoría de los casos.
- Pasados estos primeros meses, el crecimiento se ralentiza, pasando a una fase de estabilización o de crecimiento más lento.
- La mayor parte de los hemangiomas han alcanzado su tamaño máximo a los 9-12 meses de edad, e incluso a una edad más temprana, si las lesiones son pequeñas y localizadas.

MARTA FEITO RODRÍGUEZ

HISTORIA NATURAL

Fase involutiva

- Inicio a los 12-18 meses de edad
- Se puede prolongar años
- Cambios en coloración y consistencia

MARTA FEITO RODRÍGUEZ

HISTORIA NATURAL

Fase involutiva

- La fase involutiva puede comenzar durante el primer año de vida (se inicia alrededor de los 12-18 meses), y prolongarse durante varios años. Los signos de involución en los hemangiomas superficiales consisten en el cambio de coloración de rojo intenso a púrpura o azul gris (que se extiende desde el centro a la periferia) y en el aplanamiento de su superficie. A medida que el tumor involuciona, se va volviendo más blando y adquiere consistencia similar al tejido adiposo. Los hemangiomas profundos se vuelven menos azulados y calientes.

MARTA FEITO RODRIGUEZ

MARTA FEITO RODRÍGUEZ

La mayoría remite...

pero algunos no “desaparecen” completamente

MARTA FEITO RODRÍGUEZ

- La fase de regresión se suele prolongar durante varios años, de forma que existe una regla sencilla que nos indica que a los 5 años el 50% de los HI ha remitido…
- También hay que tener en cuenta que, aunque todos los hemangiomas remiten, no todos desaparecen completamente, ya que pueden dejar algún tipo de residuo en forma de telangiectasias, atrofia o coloración amarillenta residual.
- En los casos más severos puede apreciarse un tejido de consistencia fibroadiposa, cicatrización atrófica o incluso alopecia en la zona si se ha producido daño en los folículos pilosos.
- Esta historia natural de los HI es única y característica, de forma que va a permitir realizar un diagnóstico clínico y un pronóstico en la mayoría de los casos. (La trascendencia estética de las lesiones es residuales que pueden observarse tras la regresión del tumor es variable. Algunos hemangiomas desaparecen por completo, mientras que otros pueden dejar lesiones telangiectásicas, fibrograsas o atróficas.)

MARTA TEITO RODRÍGUEZ

MARTA FEITO RODRÍGUEZ

Hemangioma infantil: historia natural

- Ante un **hemangioma inicial** es imposible predecir:
  - El tamaño final que va a alcanzar la lesión
  - La duración de la fase proliferativa
  - Tiempo hasta la remisión

MARTA FEITO RODRÍGUEZ

HEMANGIOMAS INFANTILES. CLÍNICA SEGÚN PROFUNDIDAD DE LA LESIÓN

Superficial

(50-60%)

Mixto

(25%)

Profundo

(15%)

MARTA FEITO RODRÍGUEZ

HEMANGIOMAS INFANTILES. CLÍNICA SEGÚN PROFUNDIDAD DE LA LESIÓN

- Pueden presentarse en cualquier parte de la piel o de las mucosas. Su apariencia clínica se encuentra determinada por su ubicación , ya sea en la piel o en el tejido subcutáneo. Los hemangiomas superficiales se localizan en dermis superficial, y predomina una coloración rojo brillante. El término hemangioma en fresa hace referencia a su aspecto clínico. Suelen ser lesiones focales pequeñas, aunque también hay lesiones de mayor tamaño, como la de la fotografía.
- Los hemangiomas profundos se localizan en dermis profunda y tejido subcutáneo. Se presentan como masas calientes azuladas-violáceas con poca o ninguna alteración de sobre la piel suprayacente, por lo que son más difíciles de diagnosticar que los superficiales o mixtos. La observacion de un soplo durante la exploración física y de un flujo elevado mediante doppler puede hacer sospechar una MAV. Un estudio detallado mediante técnicas de imagen ayudará a clarificar el diagnóstico.
- El tercer grupo es el denominado mixto, con un componente superficial (placa vascular eritematosa, bien definida), que recubre un componente más profundo y de límites menos netos. El más frecuente es el superficial, seguido del mixto, y del profundo.

MARTA FEITO RODRÍGUEZ

HEMANGIOMAS INFANTILES. CLÍNICA SEGÚN DISTRIBUCIÓN

Focales

Segmentarios

¡¡ COMPLICACIONES !!

MARTA FEITO RODRÍGUEZ

HEMANGIOMAS INFANTILES. CLÍNICA SEGÚN DISTRIBUCIÓN

- Si atendemos a la distribución, vemos que las formas que se observan con más frecuencia son las lesiones focales bien delimitadas, aunque también es posible encontrar placas y masas segmentarias.
- La mayoría son lesiones únicas, aunque también es posible encontrar lesiones focales múltiples, que suelen ser indicativas de hemangiomatosis sistémica.

MARTA FEITO RODRÍGUEZ

MALFORMACIÓN CAPILAR SEGMENTARIA

MARTA FEITO RODRÍGUEZ

HEMANGIOMAS INFANTILES. PRESENTACIONES PREOCUPANTES

MARTA FEITO RODRÍGUEZ

- **La mayoría de los hemangiomas infantiles no dan problemas**
- **Una minoría sí. Debemos reconocerlos pues el pronóstico de nuestro paciente depende en gran medida de nuestra capacidad diagnóstica**

ULCERACIÓN

Hemangiomas periorbitarios

Hemangiomas periauriculares, parotídeos y nasales

Hemangiomas "área de la barba"

Hemangiomas de la línea media

Hemangiomas segmentarios: Síndrome PHACES

Hemangiomas múltiples

MARTA FEITO RODRÍGUEZ

HEMANGIOMAS CABEZA Y CUELLO , PERIORIFICIALES

Dolorosos, riesgo de sobreinfección, cicatrices

MARTA FEITO RODRÍGUEZ

Ulceración

HEMANGIOMAS PERIORBITARIOS

Hemangiomas periauriculares, parotídeos y nasales

Hemangiomas "área de la barba"

Hemangiomas de la línea media

Hemangiomas segmentarios: Síndrome PHACES

Hemangiomas múltiples

URGENCIA OFTALMOLÓGICA EN <1 AÑO
Ambliopía y astigmatismo

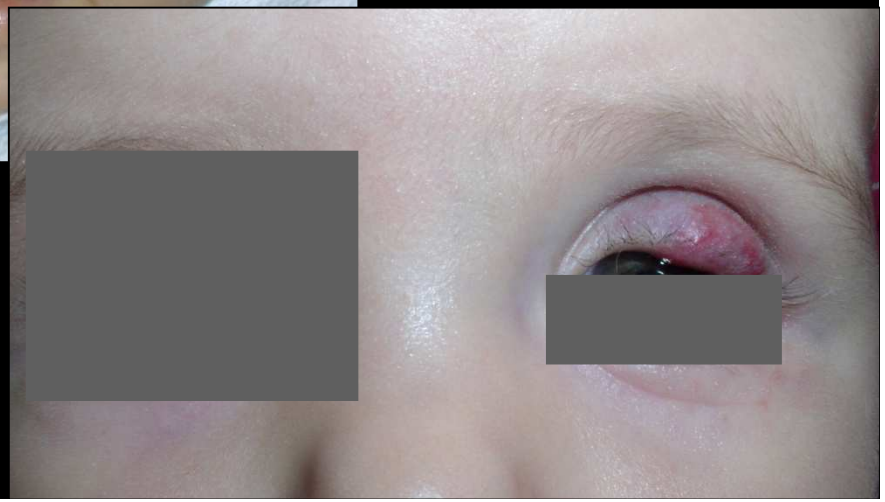

MARTA FEITO RODRÍGUEZ

MARTA FEITO RODRÍGUEZ

Ulceración

Hemangiomas periorbitarios

HEMANGIOMAS PERIAURICULARES, PAROTÍDEOS Y NASALES

Hemangiomas "área de la barba"

Hemangiomas de la línea media

Hemangiomas segmentarios: Síndrome PHACES

Hemangiomas múltiples

MARTA FEITO RODRÍGUEZ

HEMANGIOMAS PERIAURICULARES

Riesgo de hipoacusia de transmisión

HEMANGIOMAS NASALES

Síntomas respiratorios durante la ingesta

Cosméticamente desfigurantes

Hemangioma en "Cyrano"

MARTA FEITO RODRÍGUEZ

HEMANGIOMAS NASALES

Síntomas respiratorios durante la ingesta

Cosméticamente desfigurantes

En el extremo del apéndice nasal puede deformar el cartílago subyacente, y dar lesiones residuales fibrograsas importantes. En los labios y anogenitales tienen tendencia a ulcerarse, que dificulta la alimentación o hace la micción y defecación dolorosas. Los localizados en el oído externo pueden provocar hipoacusia conductiva. En resumen, en estas localizaciones, ojo con el riesgo de desfiguración y cicatrización atrófica que puede quedar si no se trata de forma precoz.

MARTA FEITO RODRÍGUEZ

Ulceración

Hemangiomas periorbitarios

Hemangiomas periauriculares, parotídeos y nasales

HEMANGIOMAS "ÁREA BARBA"

Hemangiomas de la línea media

Hemangiomas segmentarios: Síndrome PHACES

Hemangiomas múltiples

MARTA FEITO RODRÍGUEZ

RIESGO DE OBSTRUCCIÓN DE LA VÍA AÉREA

Seguimiento estricto primeros 4 meses de vida

Los hemangiomas de la hemicara inferior, o hemangiomas del área de la barba, son marcadores de la hemangiomatosis laríngea. El riesgo de sufrir complicaciones graves puede estimarse según sea la extensión de la afectación cutánea. Los síntomas derivados de la obstrucción de la vía aérea pueden aparecer semanas o meses después del nacimiento, cuando el hemangioma cutáneo ya es evidente.

- Niños entre 6 y 12 semanas de vida: tos (croup), estridor bifásico progresivo.
- 50% asociados a lesiones cutáneas: hemangiomas en BARBA (cuello, ramas mandibulares, barbilla, labio inferior, preauriculares):
    - De esos el 63% tiene afectación de vías aéreas (obstrucción sintomática)
    - 40% precisan traqueotomía de urgencia

Recomendado seguimiento estricto en los 4 primeros meses de vida

MARTA FEITO RODRÍGUEZ

RIESGO DE OBSTRUCCIÓN DE LA VÍA AÉREA

Seguimiento estricto primeros 4 meses de vida

Ulceración

Hemangiomas periorbitarios

Hemangiomas periauriculares, parotídeos y nasales

Hemangiomas "área de la barba"

HEMANGIOMAS DE LA LÍNEA MEDIA

Hemangiomas segmentarios: Síndrome PHACES

Hemangiomas múltiples

RIESGO DE MALFORMACIONES ESTRUCTURALES Y VASCULARES CEREBRALES Y DISRAFISMO

Eco cerebral (línea media facial)

Eco lumbosacra (<4 meses)

RM (> 4 meses y/o Eco patológica)

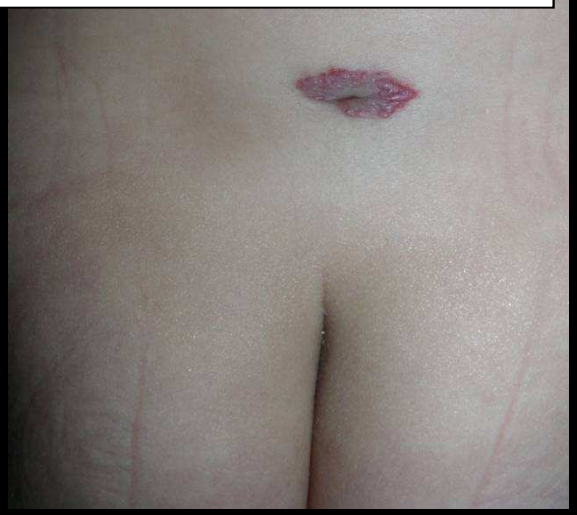

MARTA FEITO RODRÍGUEZ

MARTA FEITO RODRÍGUEZ

Ulceración

Hemangiomas periorbitarios

Hemangiomas periauriculares, parotídeos y nasales

Hemangiomas "área de la barba"

Hemangiomas de la línea media

HEMANGIOMAS SEGMENTARIOS: SÍNDROME PHACES

Hemangiomas múltiples

Síndrome PHACES

Hemangioma facial asociado a coartación de aorta, defectos ventrales de la línea media, alteración del SNC

- P: malformaciones de la fosa posterior (malformación de Dandy - Walker)
- H: hemangioma
- A: alteraciones arteriales. Coartación de aorta
- C: defectos cardiacos
- E: alteraciones oculares
- S: defectos esternales y del rafe supraumbilical

MARTA FEITO RODRIGUEZ

MARTA FEITO RODRÍGUEZ

Ulceración

Hemangiomas periorbitarios

Hemangiomas periauriculares, parotídeos y nasales

Hemangiomas "área de la barba"

Hemangiomas de la línea media

Hemangiomas segmentarios: Síndrome PHACES

HEMANGIOMAS MÚLTIPLES

Más de 5-10 hemangiomas eruptivos

Un 10-25% de los pacientes con hemangiomas. Suelen ser superficiales, pequeño tamaño, superficiales.

MARTA FEITO RODRÍGUEZ

MARTA FEITO RODRÍGUEZ

Curiosidades: pedir hormonas tiorideas en la hemangiomatosis múltiple. ECO abdominal y transfontanelar

AS: Hormonas tiroideas +/- plaquetas (Sd. Kassabach-Merritt).

1

HEMANGIOMATOSIS NEONATAL BENIGNA

- Sin afectación visceral
- Regresión espontánea en 2 años

2

HEMANGIOMATOSIS NEONATAL DIFUSA

- Afectación de 3 ó más órganos: mal pronóstico
- Hígado (marca el pronóstico), tracto GI, pulmón, SNC
- Tríada clínica típica: hepatomegalia, insuficiencia cardíaca y anemia
- Valor de la ecografía abdominal y/o RM abdominal

MARTA FEITO RODRÍGUEZ

- Un 10-25% de los pacientes con hemangiomas presentan lesiones múltiples, un signo que puede ser indicativo de la existencia de hemangiomatosis visceral.
- Suelen ser del tipo superficial, de pequeño tamaño, y pueden tener afectación visceral existiendo tan solo unos pocos o en el caso de que haya cientos.
- En la forma benigna, no hay asociación visceral. La forma diseminada asocia afectación de hígado, GI, pulmón, SNC, como órganos más frecuentes.

MARTA FEITO RODRÍGUEZ

Hemangiomas múltiples

Asociación con enfermedad tiroidea (hipotiroidismo)

Solicitar **estudio tiroideo** (TSH, T4L) en hemangiomas extensos (hepáticos multifocales y difusos)

MARTA FEITO RODRÍGUEZ

¡¡¡ NO !!!
MARTA FEITO RODRÍGUEZ
¿ HAY QUE TRATAR TODOS LOS HEMANGIOMAS?

SE TRATAN AQUELLOS HEMANGIOMAS CON POSIBILIDAD DE COMPLICARSE

MARTA FEITO RODRÍGUEZ

INDICACIONES DE TRATAMIENTO

- HI de gran tamaño que provocan ICC de alto gasto
- HI perioculares con riesgo de ambliopía
- HI subglóticos que dificultan la vía aérea
- HI labiales o intraorales que dificultan la alimentación
- HI ulcerados o en riesgo de ulcerarse
- HI con compromiso estético (faciales)

MARTA FEITO RODRÍGUEZ

TRATAMIENTOS “CLÁSICOS”

Corticoides orales	2-3 mg/Kg/día 6-8 sem -> 2 meses Efectos secundarios
Corticoides intralesionales	HI pequeños, circunscritos Cada 3-4 sem
Interferón alfa	3 MU/m^2/día s.c. 20% paraparesia espástica
Vincristina	0.75-1 mg/m^2 i.v. Grandes tumores viscerales
Imiquimod tópico	HI superficiales
Factor de crecimiento de plaquetas	HI ulcerados
Cirugía	Compromiso vital sin respuesta al tratamiento médico, secuelas inestéticas, remisión incompleta, etc

MARTA FEITO RODRIGUEZ

MARTA FEITO RODRÍGUEZ

PROPRANOLOL ORAL

Mecanismo de acción:

- Control de la hipoxia celular
- Inducción de apoptosis de las células endoteliales
- Inhibición del factor de crecimiento endotelial y fibroblástico

- Efectivo en **fase proliferativa e involutiva**

MARTA FEITO RODRÍGUEZ

EL TIEMPO ES ESENCIAL

RESULTS: IH growth was nonlinear; most rapid growth occurred between 5.5 and 7.5 weeks of age. The mean "optimal age for referral" was 4 weeks of age. Hemangioma precursors were present at birth in 65% of patients.

Early Growth of Infantile Hemangiomas: What Parents' Photographs Tell Us

Pediatrics 2012

MARTA FEITO RODRÍGUEZ

EFICACIA Y SEGURIDAD

Pediatric Dermatology Vol. 30 No. 2 182–191, 2013

Propranolol and Infantile Hemangiomas Four Years Later: A Systematic Review

- 41 estudios, 1.264 pacientes
- 98% mejoría
- 31% efectos adversos:
  - Frecuentes: alteraciones sueño, acrocianosis
  - Raros: hipotensión (5), hipoglucemia (4) y bradicardia (1) sintomáticas

PEDIATRICS®

OFFICIAL JOURNAL OF THE AMERICAN ACADEMY OF PEDIATRICS

MARTA FEITO RODRÍGUEZ

Initiation and Use of Propranolol for Infantile Hemangioma: Report of a Consensus Conference

Beth A. Drolet, Peter C. Frommelt, Sarah L. Chamlin, Anita Haggstrom, Nancy M. Bauman, Yvonne E. Chiu, Robert H. Chun, Maria C. Garzon, Kristen E. Holland, Leonardo Liberman, Susan McLellan-Tobert, Anthony J. Mancini, Denise Metry, Katherine B. Puttgen, Marcia Seefeldt, Robert Sidbury, Kendra M. Ward, Francine Blei, Eulalia Baselga, Laura Cassidy, David H. Darrow, Shawna Joachim, Eun-Kyung M. Kwon, Kari Martin, Jonathan Perkins, Dawn H. Siegel, Robert J. Boucek and Ilona J. Frieden

Pediatrics 2013;131;128; originally published online December 24, 2012;
DOI: 10.1542/peds.2012-1691

Initiation and Use of Propranolol for Infantile Hemangioma: Report of a Consensus Conference

¿CUÁNDO TRATAR?

PROTOCOLO PRETRATAMIENTO

PAUTA PROPRANOLOL

MONITORIZACIÓN / SEGUIMIENTOS

SÍNDROME PHACE

MARTA FEITO RODRÍGUEZ

¿CUÁNDO TRATAR?

PROTOCOLO PRE-TTO

¿PAUTA?



MARTA FEITO RODRÍGUEZ

¿CUÁNDO TRATAR?

PROTOCOLO PRE-TTO

PAUTA

MARTA FEITO RODRÍGUEZ

ULCERACIÓN
COMPROMISO FUNCIÓN VITAL
RIESGO SECUELAS PERMANENTES

PROTOCOLO PRE-TTO

PAUTA

ANAMNESIS

EF CARDIOVASCULAR Y PULMONAR

ECG

~~ECOCARDIOGRAMA~~

~~GLUCOSA SÉRICA~~

1. RC por debajo del límite normal para la edad
2. AF de cardiopatías congénitas, arritmias o conectivopatía materna
3. AP de arritmias

MARTA FEITO RODRÍGUEZ

PAUTA

- INICIO 1 mg/kg/d, HASTA 2-3 mg/kg/día
- Repartir dosis total en 3 tomas
- Alimentar tras dar el fármaco. Evitar ayuna prolongada
- Suspender fármaco si diarrea/vómitos

HIPOGLUCEMIA !

MARTA FEITO RODRÍGUEZ

MONITORIZACIÓN

SÍNDROME PLACES

HOSPITALIZADO

- < 8 semanas edad corregida
- Comorbilidades

HOSPITAL DE DÍA / AMBULATORIO

- > 8 semanas edad corregida. No comorbilidades. Soporte domiciliario adecuado

A los 3-7 días

- Propranolol 1 mg/kg/d. Se comprueba **RC** y TA en la 1ª y 2ª hora
- Subida dosis. Se comprueba **RC** y TA en la 1ª y 2ª hora

MARTA FEITO RODRÍGUEZ

Hospital Universitario
La Paz
SaludMadrid
Comunidad de Madrid